Kemik, Kıkırdak ve Eklemler

Çalışma Kâğıdı · 30 Soru · Kolaydan Zora

Ad Soyad _____ Sınıf / No _____ Tarih _____

KONU ÖZETİ

- Destek ve hareket sistemi; harekete ek olarak vücuda destek ve şekil verir, iç organları korur, **kan hücrelerini üretir**, **mineralleri depolar**. Kemik doku, kıkırdak doku, kas doku ve eklemlerden oluşur.
- **Kemik doku:** hücreleri **osteosit** (yıldız şeklinde, **lakün** adlı boşluklarda), ara maddesi **osein** (organik kısımda kolajen lif ve proteinler; inorganik kısımda kalsiyum, fosfat vb.). **Sert (sıkı) kemik:** osteonlar, ortada **Havers kanalı** (sinir ve kan damarı), yan kanallar **Volkmann kanalı**. **Süngerimsi kemik:** gözenekli, **kırmızı kemik iliği** (kan hücresi üretir) içerir; Havers-Volkmann kanalı yoktur.
- Kemiğin dışındaki **periost** zarı yeni kemik hücresi üretimi, kalınlaşma ve onarımı sağlar. Uzun kemiklerde ilik boşluğunda **sarı kemik iliği** (yağ depolar), uç ile gövde arasında kıkırdaktan **epifiz plağı** (boyca uzama) bulunur. Kemikler şekline göre uzun, kısa, yassı ve düzensizdir.
- **Kıkırdak doku:** hücreleri **kondrosit** (kapsül içinde), ara maddesi **kondrin**; kan damarı ve sinir içermez, besin ve oksijeni difüzyonla alır. **Elastik** (kulak kepçesi, östaki borusu, gırtlak kapağı), **fibröz** (omurlar arası diskler; bol kolajen, az hücre), **hiyalin** (eklem yüzeyleri, kaburga uçları, burun ucu, soluk borusu; embriyonik iskelet).
- **Eklemler:** kemiklerin birleşme yerleridir; kemikler **ligamentlerle** bağlanır. **Oynar eklem** (diz, dirsek, omuz, kalça, alt çene): kıkırdakla kaplı yüzeyler, eklem kapsülü, **sinovyal zar ve sıvı**. **Yarı oynar** (omurlar arası): kıkırdak disk, kapsül ve sinovyal sıvı yok. **Oynamaz** (kafatası): koruma sağlar.

KOLAY Isınma Soruları (1–10)

1. Destek ve hareket sisteminin hareket dışındaki görevlerinden dördünü yazınız.

2. Kemik dokuyu oluşturan hücrelere ne ad verilir?

   A) Osteosit B) Kondrosit C) Nöron D) Melanosit E) Miyoblast

3. Kıkırdak çeşitlerini vücutta bulundukları yerlerle eşleştiriniz.

   1) Elastik kıkırdak 2) Fibröz kıkırdak 3) Hiyalin kıkırdak

   a) Omurlar arası diskler b) Kulak kepçesi ve gırtlak kapağı c) Kaburga uçları ve soluk borusu

4 Aşağıdaki ifadelerin doğru (D) ya da yanlış (Y) olduğunu belirtiniz.
(…) Kıkırdak doku kan damarı ve sinir içermez.
(…) Süngerimsi kemik dokuda Havers kanalları bulunur.
(…) Periost, kemiğin kalınlaşması ve onarılmasında görev alır.
(…) Kemik dokunun ara maddesine kondrin denir.

5 Kan hücrelerini üreten kırmızı kemik iliği aşağıdakilerden hangisinde bulunur?
A) Havers kanalları
B) Periost
C) Süngerimsi kemik dokunun gözenekleri
D) Epifiz plağı
E) Eklem kapsülü

6 Aşağıdakilerden hangisi oynar eklemdir?
A) Kafatası kemikleri arasındaki eklem
B) Bel omurları arasındaki eklem
C) Yüz kemikleri arasındaki eklem
D) Boyun omurları arasındaki eklem
E) Dirsek eklemi

7 Kemikleri şekillerine göre gruplandırıp her gruba bir örnek veriniz.

8 Boşlukları doldurunuz.
a) Havers kanallarını birbirine bağlayan kısa, yan kanallara ..... kanalları denir.
b) Uzun kemiklerde boyca uzamayı sağlayan kıkırdak yapılı büyüme bölgesine ..... denir.
c) Oynar eklemlerde eklem boşluğuna sıvı salgılayan zara ..... zar denir.

9 Kıkırdak dokuyla ilgili aşağıdakilerden hangisi doğrudur?

A) Hücreleri osteosit adını alır.
B) Çok sayıda kan damarı içerir.
C) Ara maddesine osein denir.
D) Besin ve oksijeni bağ dokudan difüzyonla alır.
E) Yapısında Havers kanalları bulunur.

10 Uzun kemiklerin orta kısmındaki ilik boşluğunda bulunan ve yağ depolayan yapı hangisidir?

A) Kırmızı kemik iliği
B) Sarı kemik iliği
C) Periost
D) Sinovyal sıvı
E) Hiyalin kıkırdak

ORTA Pekiştirme Soruları (11–20)

11 Sert (sıkı) kemik doku ile süngerimsi kemik dokuyu tabloda verilen özellikler bakımından karşılaştırınız.

Özellik	Sert kemik doku	Süngerimsi kemik doku
Kemikteki yeri		
Havers ve Volkmann kanalı		
Kırmızı kemik iliği		

12 Şemada bir uzun kemiğin gövdesinde dıştan içe doğru yapılar verilmiştir. 1 ve 2 numaralı yapıları yazınız.

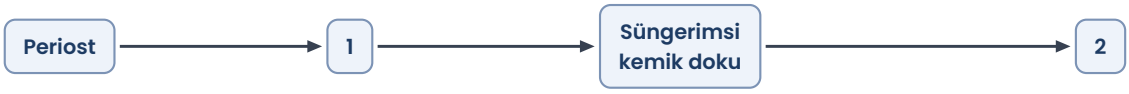

13 Havers kanallarının kemik dokudaki görevi aşağıdakilerden hangisidir?

A) İçinden geçen damar ve sinirlerle osteositlerin beslenmesini ve atık atmasını sağlamak
B) Kemiğin boyca uzamasını sağlamak
C) Kan hücrelerini üretmek
D) Eklem boşluğuna sinovyal sıvı salgılamak
E) Kemiği eklem yüzeyinde kıkırdakla kaplamak

14 Elastik, fibröz ve hiyalin kıkırdağı içerdikleri lif ve dayanıklılık özellikleri bakımından karşılaştırınız.

15 Aşağıdaki ifadelerin doğru (D) ya da yanlış (Y) olduğunu belirtiniz.
(…) Yarı oynar eklemlerde eklem kapsülü ve sinovyal sıvı bulunur.
(…) Ligamentler eklemde birleşen kemikleri birbirine bağlar.
(…) Kafatası kemikleri arasındaki eklemler hareket yerine koruma sağlar.
(…) Omurlar arasındaki diskler kıkırdak yapılıdır ve darbelere karşı yastık görevi görür.

16 Diz eklemindeki sinovyal sıvının azalması durumunda aşağıdakilerden hangisinin görülmesi beklenir?

A) Kan hücresi üretiminin artması
B) Kemiğin boyca uzamaya başlaması
C) Eklemin oynamaz ekleme dönüşmesi
D) Kemik uçlarının sürtünmesiyle aşınma ve hareket kısıtlılığı
E) Ligamentlerin kıkırdağa dönüşmesi

17 Ergenlik döneminde boyca uzama devam ederken yetişkinlikte durmasını uzun kemiklerin yapısıyla açıklayınız.

18 Kemik dokudaki osein ile ilgili aşağıdakilerden hangisi doğrudur?

A) Yalnızca organik maddelerden oluşur.
B) Kıkırdak hücrelerinin salgıladığı ara maddedir.
C) Organik kısmında kolajen lifler, inorganik kısmında kalsiyum ve fosfat bulunur.
D) İçinde kondrositler kapsül içinde bulunur.
E) Kemiğe yalnızca esneklik kazandırır, sertlik vermez.

19 Oynar eklemin yapısında bulunan eklem kapsülü, sinovyal zar, sinovyal sıvı, eklem kıkırdağı ve ligamentlerin görevlerini yazınız.

20 Aşağıdakilerden hangisi kemiklerin homeostazideki rolüne örnektir?

A) Sinovyal sıvı salgılaması
B) Kalsiyum ve fosfat gibi mineralleri depolayıp gerektiğinde kana vermesi
C) Osteositlerin bölünerek kıkırdak oluşturması
D) Kafatasının beyni koruması
E) Kasların kemiğe tutunması

ZOR Düşünme Soruları (21–30)

21 Mikroskopta incelenen iki doku örneğinin özellikleri tabloda verilmiştir.

Özellik	1. doku	2. doku
Hücreler	Yıldız şeklinde, boşluklarda	Yuvarlak-oval, kapsül içinde
Kan damarı	Var (kanallarda)	Yok
Ara madde	Kalsiyum ve fosfat içerir	Esnek, pürüzsüz

a) 1. ve 2. doku hangi dokulardır?
b) Hücre ve ara madde adlarını yazınız.
c) 2. dokuda hasar oluştuğunda iyileşmenin daha yavaş olması beklenir. Nedenini açıklayınız.

22 Bir eklemde
I. eklem kapsülü ve sinovyal sıvı bulunmaması,
II. kemikler arasında kıkırdak yapılı bir disk bulunması,
III. sınırlı hareket yeteneğine sahip olması
özellikleri gözlenmiştir. Bu eklem hangisidir?

A) Diz eklemi
B) Omuz eklemi
C) Kafatası kemikleri arasındaki eklem
D) Kalça eklemi
E) Omurlar arasındaki eklem

23 Uzun süre yatağa bağlı kalan bir hastada kemik yoğunluğunun azaldığı, eklem hareketlerinin kısıtlandığı gözleniyor. Hekim hafif egzersizler öneriyor.
Egzersizin kemik, eklem ve kıkırdak üzerindeki olumlu etkilerini, bu yapıların görevleriyle ilişkilendirerek açıklayınız.

24 Aşağıdaki yapı-kıkırdak çeşidi eşleştirmelerinden hangisi **yanlıştır**?

A) Kulak kepçesi – Hiyalin kıkırdak
B) Gırtlak kapağı – Elastik kıkırdak
C) Omurlar arası disk – Fibröz kıkırdak
D) Kaburga uçları – Hiyalin kıkırdak
E) Östaki borusu – Elastik kıkırdak

25 Embriyonik dönemde iskeletin büyük kısmı hiyalin kıkırdaktan oluşur; zamanla kemikleşir. Bazı yapılar ise yaşam boyu kıkırdak olarak kalır. Eklem yüzeylerinin ve burun ucunun kemik değil kıkırdak olmasının vücuda sağladığı avantajları açıklayınız.

26 Kısa ve yassı kemikler karşılaştırıldığında aşağıdakilerden hangisi **ikisinde de** görülür?

A) İlik boşluğunda sarı kemik iliği bulunması
B) Epifiz plağı ile boyca uzaması
C) Boyunun eninden çok fazla olması
D) Kafatasını oluşturması
E) Dıştan içe periost, sert kemik doku ve süngerimsi kemik doku bulunması

27 Bir öğrenci "Kemikler cansız ve değişmeyen yapılardır." diyor. Bu düşüncenin yanlış olduğunu kemik dokunun yapısı ve periostun görevleriyle kanıtlayınız.

28 Kafatası kemikleri arasındaki eklemlerin oynamaz olması ile diz eklemlerinin oynar olması, aşağıdakilerden hangisiyle en iyi açıklanır?

A) Kafatasında hiç bağ doku bulunmaması
B) Eklemin yapısının, bulunduğu bölgenin görevine (koruma ya da hareket) uygun olması
C) Diz ekleminde kemiklerin birbirine hiç bağlanmaması
D) Kafatası kemiklerinin kıkırdaktan oluşması
E) Diz ekleminde sinovyal sıvı bulunmaması

29 Kemik iliği nakli yapılan hastalarda kan hücresi üretiminin yeniden başlaması beklenmektedir. Bunun nedenini kırmızı kemik iliğinin yapısıyla açıklayınız. Yetişkinlerde uzun kemiklerin ilik boşluğunda neden daha çok sarı kemik iliği bulunduğunu belirtiniz.

30 Bir sporcunun dizinde yapılan incelemede eklem kıkırdağının aşındığı ve ligamentlerden birinin koptuğu belirleniyor.
Bu iki hasarın her birinin eklemde ortaya çıkarabileceği sorunları açıklayınız.

Takıldığın soruyu işaretle, konu özetine tekrar göz at. Başarılar!
Diğer konuların çalışma kâğıtları ve deneme sınavları: **maarifpdf.com.tr**